



Review

L'imagerie en coupes des tumeurs stromales gastro-intestinales Multislice imaging of gastrointestinal stromal tumors.

Mchirgui Leila 1*, Ayari Manel 2, Noomene Rabii &2, Jemli Chammakhi Chiraz &1

Article infos:

1: Department of diagnostic radiology Habib Thameur Hospital Tunis Tunisia

2: Department of general surgery Habib Thameur Hospital Tunis Tunisia

&: College of medicine Tunis Tunisia

*Corresponding author

Correspondence to:

Leilamchirgui@yahoo.fr

Publication data:

Submitted: November 11,2017

Accepted: December 27,2017

Available Online: January 31,2018

This article was subject to full peer-review.

Résumé:

Les tumeurs stromales gastro-intestinales (GIST) sont les tumeurs mésenchymateuses les plus fréquentes du tube digestif. Ces tumeurs expriment le CD117 dans 95% des cas. Leur localisation préférentielle est l'estomac. Leur diagnostic est difficile et parfois tardif. Le progrès de l'imagerie a largement contribué à l'amélioration de la prise en charge et donc du pronostic. La tomодensitométrie (TDM) constitue l'examen de référence pour le diagnostic, le bilan d'extension, et le suivi après traitement. La meilleure connaissance de l'histopathologie des GIST et la survie prolongée ont permis de dégager certains aspects évocateurs en imagerie.

Mot clés:

tumeurs stromales gastro-intestinales; tomодensitométrie; diagnostic

Summary:

Gastrointestinal stromal tumors (GIST) are the most common mesenchymal tumors of the digestive tract (1%). These tumors express the CD 117 in 95% of cases. The stomach is the preferential localization (70%). Diagnosis is difficult and sometimes late. Progress of imaging has greatly improved the management and the prognosis. Computed tomography (CT) is the gold standard for diagnosis, staging, and treatment follow-up. The increasing recognition of GIST's histopathology and the prolonged survival revealed some suggestive imaging aspects.

Key words:

gastro-intestinal stromal tumors; computed tomography; diagnosis.

Introduction:

L'imagerie est essentielle pour l'établissement du premier bilan des tumeurs stromales gastro-intestinales (GIST). Une preuve histologique est rarement obtenue avant la chirurgie. En effet les biopsies endoscopiques sont fréquemment négatives tandis que les biopsies transpariétales restent réservées aux tumeurs localement avancées [1,2]. Malgré la disponibilité de plusieurs techniques dans l'étude de ces tumeurs, l'intérêt du scanner reste indiscutable aussi bien pour la détection des tumeurs primitives que pour le bilan d'extension [3].

Epidémiologie:

L'incidence des GIST demeure sous-estimée. Elle varie entre 6 et 20 nouveaux cas par million d'habitants selon les pays.

La disparité entre l'incidence et la prévalence des GIST est due essentiellement à la fréquence des micro-GIST à découverte fortuite autopsique ou peropératoire. Ces tumeurs mesurant moins de 1 centimètre sont constatées dans 22,5% des cas. Ces petites GIST immuno-réactives pour le KIT n'évoluent que rarement vers une grosse tumeur. Par conséquent elles sont asymptomatiques et souvent inaccessibles à l'imagerie [4].

Dans notre institution seulement 50 cas de GIST étaient recensés sur une période de quinze ans. L'étude des tomographies (TDM) initiales montre que l'estomac (70%) et de l'intestin grêle (20%) sont des sièges de prédilection. Les autres localisations des GIST sont beaucoup plus rares et intéressent moins de 5 % des cas.

Technique de la TDM dans l'étude d'une GIST:

Dans notre pratique, la tomographie thoraco-abdomino-pelvienne (TDM TAP) fait toujours partie du bilan initial d'une GIST. L'examen TDM est effectué sans et avec injection intraveineuse de produit de contraste iodé. Un balisage digestif à l'aide de l'eau ou de produit de contraste hydrosoluble dilué permet de distendre le segment digestif suspect pour une meilleure étude de la lésion [5]. En cas de suspicion de lésion grêlique ou colique proximale, une entéro-TDM est indiquée.

Le contraste hydrosoluble dilué permet de distendre le segment digestif suspect pour une meilleure étude de la lésion [5]. En cas de suspicion de lésion grêlique ou colique proximale, une entéro-TDM est indiquée. Pour cela une opacification des anses grêles à travers une sonde placée convenablement au niveau de l'angle duodéno-jéjunal est recommandée. Les reconstructions tridimensionnelles peuvent détecter des tumeurs centimétriques dans 94% des cas. Une acquisition hélicoïdale triphasique est indiquée pour l'étude du foie. Une première acquisition centrée sur le foie est effectuée sans injection de produit de contraste (PDC). Une seconde est obtenue environ 25 secondes après le début de l'injection du PDC (temps artériel) et une troisième, abdominopelvienne, environ 70 secondes après le début de l'injection (temps mésentérico-portal). Les reconstructions multiplanaires (mode MPR) ainsi que les reconstructions en mode d'intensité maximale (MIP) sont utiles pour analyser la lésion et ses rapports vasculaires. Les coupes thoraciques sont toujours nécessaires malgré la rareté des métastases pulmonaires [6]. Pour une étude comparative; une relecture des scanners par un même radiologue est recommandée surtout au moment de la surveillance sous traitement.

Aspects tomographiques des GIST:

Les lésions primitives se présentent habituellement sous la forme de masses de taille variable, bien limitées, isodenses aux structures musculaires, accolées aux structures digestives. Après injection du PDC, leur aspect varie selon la taille et la vascularisation lésionnelle. La lésion est hyperdense ou isodense plus ou moins homogène, avec une paroi le plus souvent hyperdense. Certaines lésions peuvent rester hypodenses compte tenu d'une nécrose tumorale importante et de remaniements hémorragiques (figure1) [7].

L'imagerie en coupes des tumeurs stromales gastro-intestinales

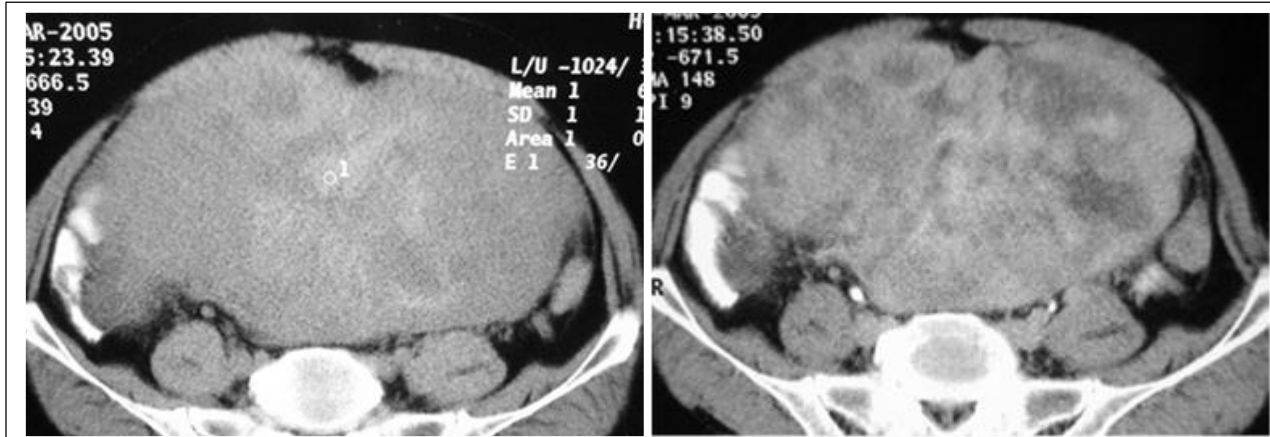


Figure 1 : Rehaussement minime d'une volumineuse GIST après injection PDC et importants remaniements nécrotiques

Certaines caractéristiques de l'examen ainsi que la présentation des tumeurs peuvent varier selon la localisation.

Pour les GIS gastriques; l'examen TDM est effectué avec injection intraveineuse de produit de contraste iodé. Un balisage digestif haut permet toujours une meilleure analyse surtout pour les petites lésions (figure 2a).

L'aspect tomodynamométrique est souvent celui d'une masse hétérogène se rehaussant modérément à la périphérie. Une zone centrale ne prenant pas le produit de contraste peut être visualisé et correspond généralement aux remaniements nécrotico-hémorragiques. Les remaniements kystiques sont plus fréquents en cas de grosses tumeurs traitées par inhibiteurs de la tyrosine kinase (ITK) mais ils peuvent être spontanés (figure 2b) [8].

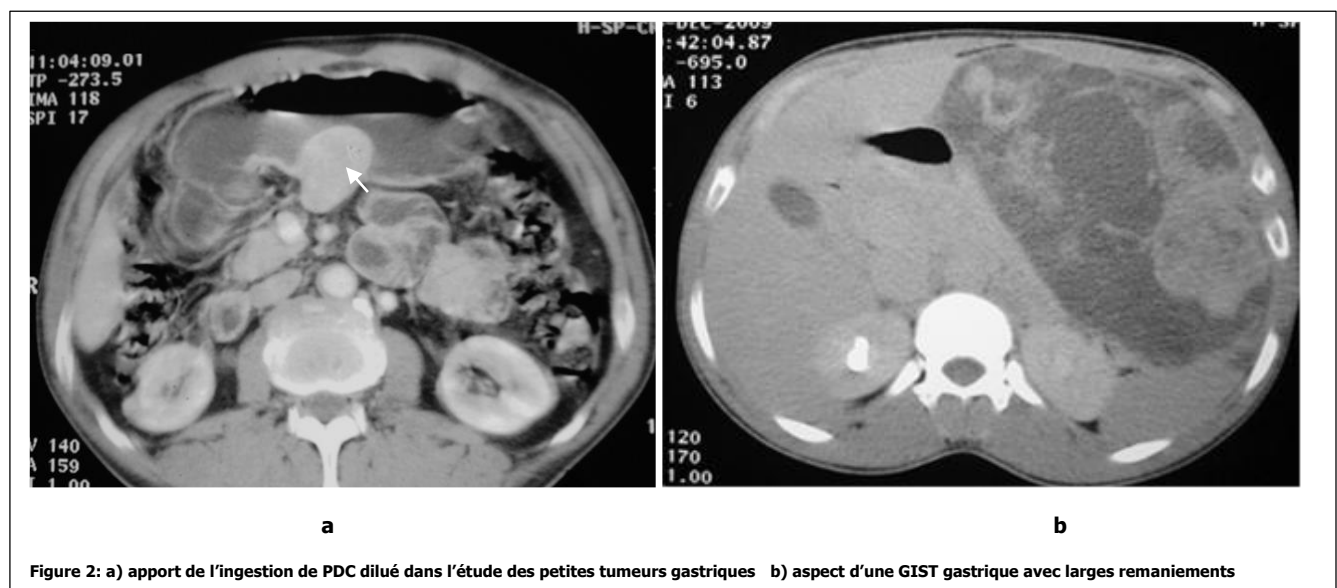
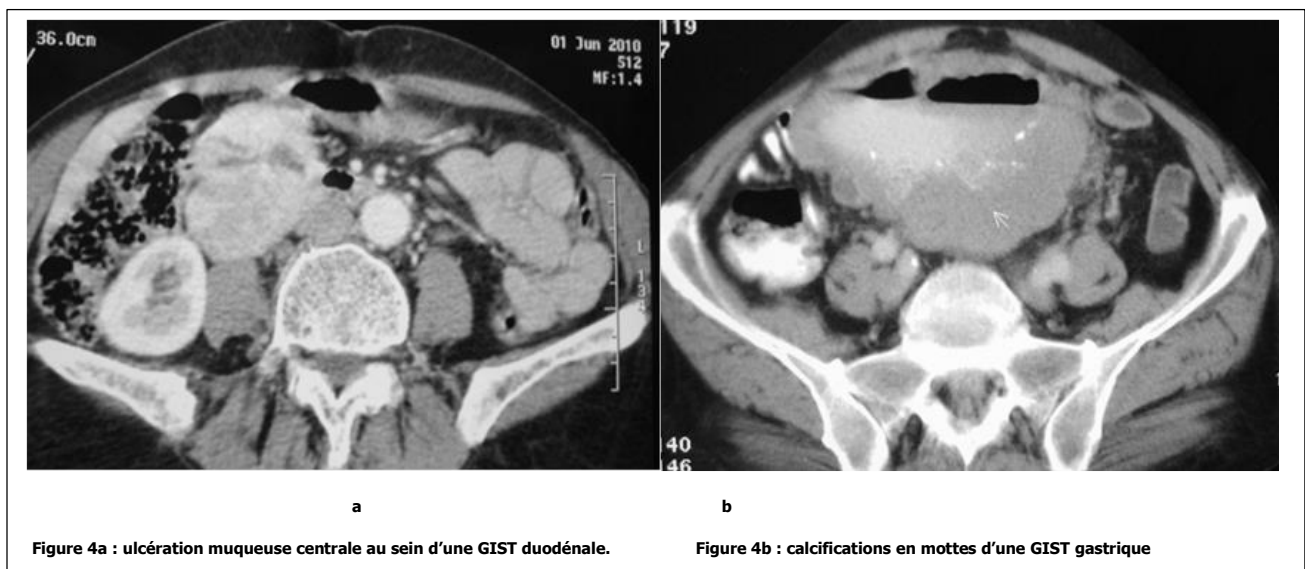
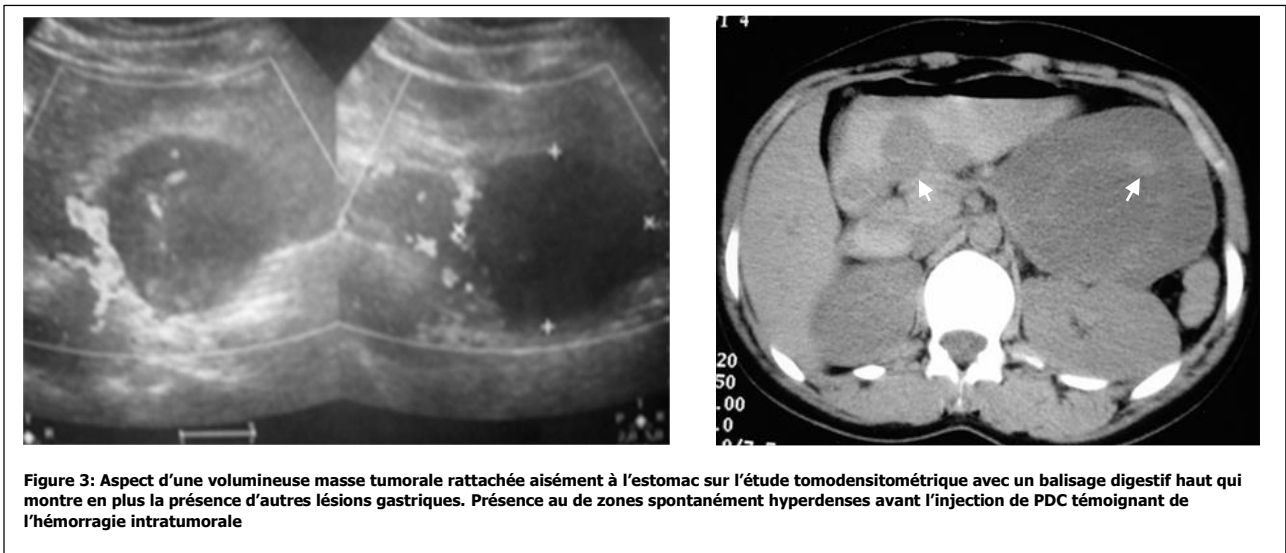


Figure 2: a) apport de l'ingestion de PDC dilué dans l'étude des petites tumeurs gastriques b) aspect d'une GIST gastrique avec larges remaniements

L'imagerie en coupes des tumeurs stromales gastro-intestinales

La TDM permet de rattacher les volumineuses tumeurs exophytiques à l'estomac dans 96% des cas douteux sur l'échographie. L'ingestion de produit de contraste peut être dans ces cas d'une grande utilité (figure 3). L'hémorragie intratumorale est constante à proportion variable. Elle est attestée par la présence au sein de la tumeur de zones spontanément hyperdenses avant l'injection de PDC (figure 3). L'ulcération muqueuse est visible au sein de grandes lésions sous forme de perte de substance tumorale centrale (figure 4a). Dans 3% des cas, des calcifications tumorales en mottes ou diffuses peuvent se voir (figure 4b).



L'imagerie en coupes des tumeurs stromales gastro-intestinales

Dans le cas d'une GIST grêlique une entéro-TDM permet une analyse fine de la paroi de l'intestin. On peut observer quatre types de lésions: sous muqueuse, sous séreuse à développement extrinsèque, intraluminaire ou encore un aspect en sablier en cas de double développement endo et exophytique [9].

La lésion typique du grêle se traduit par une masse hétérogène à rehaussement périphérique d'épaisseur variable et au centre irrégulier hypodense plus ou moins nécrotique (figure5). Elle est souvent hypervasculaire et parfois calcifiée. Une opacification digestive haute est systématiquement réalisée permettant une analyse topographique plus sophistiquée. La kystisation et l'hémorragie sont des constatations plus fréquentes pour les grosses lésions [9,10].

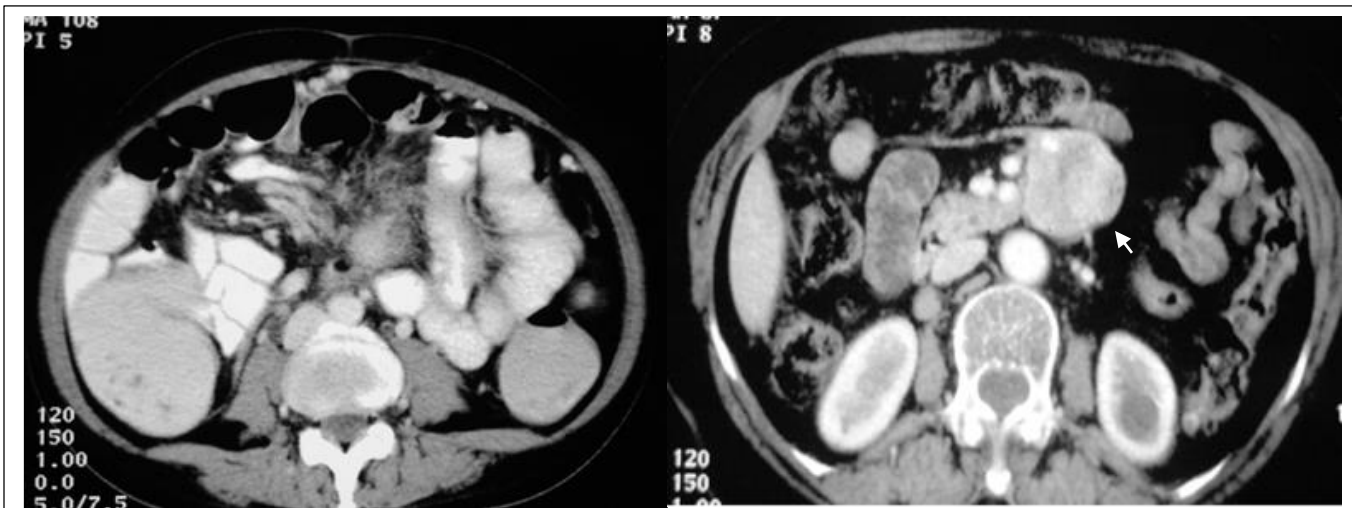


Figure 5: aspect de GIST grêliques

Pour les localisations rectales le scanner abdomino-pelvien peut rarement mettre en évidence les petites tumeurs strictement intrapariétales; pour les plus volumineuses l'aspect d'une masse polypoïde saillante dans la lumière rectale est habituellement observé. L'examen est plus performant avec une opacification basse.

Le scanner permet aussi d'étudier l'extension tumorale dans la fossette ischiorectale, l'envahissement de la prostate et du vagin. Cependant l'étude des rapports avec le mésorectum reste mieux précisée sur l'imagerie par résonance magnétique (IRM) [11].

Outre son rôle dans la caractérisation des tumeurs primitives; le scanner constitue l'examen clé dans l'étude de l'extension locorégionale et à distance. L'évolution des GIST est locorégionale. Leurs extension à distance est principalement hépatique.

L'étude du parenchyme hépatique au temps artériel est importante car elle permet de détecter d'éventuelles métastases hépatiques de petite taille qui peuvent ne pas être visibles au temps mésentéricoportal.

Les nodules hépatiques sont de taille variable, rehaussés après injection de produit de contraste iodé. Ce rehaussement est parfois modéré, caractérisant les métastases dites hypovasculaires. Mais il est souvent intense et prédominant à la phase artérielle en cas de forme hypervasculaire, et devient alors presque indétectable aux temps plus tardifs [12,13].

L'imagerie en coupes des tumeurs stromales gastro-intestinales

Les nodules les plus volumineux peuvent être le siège de remaniements nécrotique ou hémorragiques comme les tumeurs primitives, ce qui leur confère un caractère hétérogène, surtout après injection du PDC. L'infection des métastases est possible. Celles-ci peuvent alors se présenter sous forme d'abcès du foie parfois révélateur de la pathologie (figure 6).

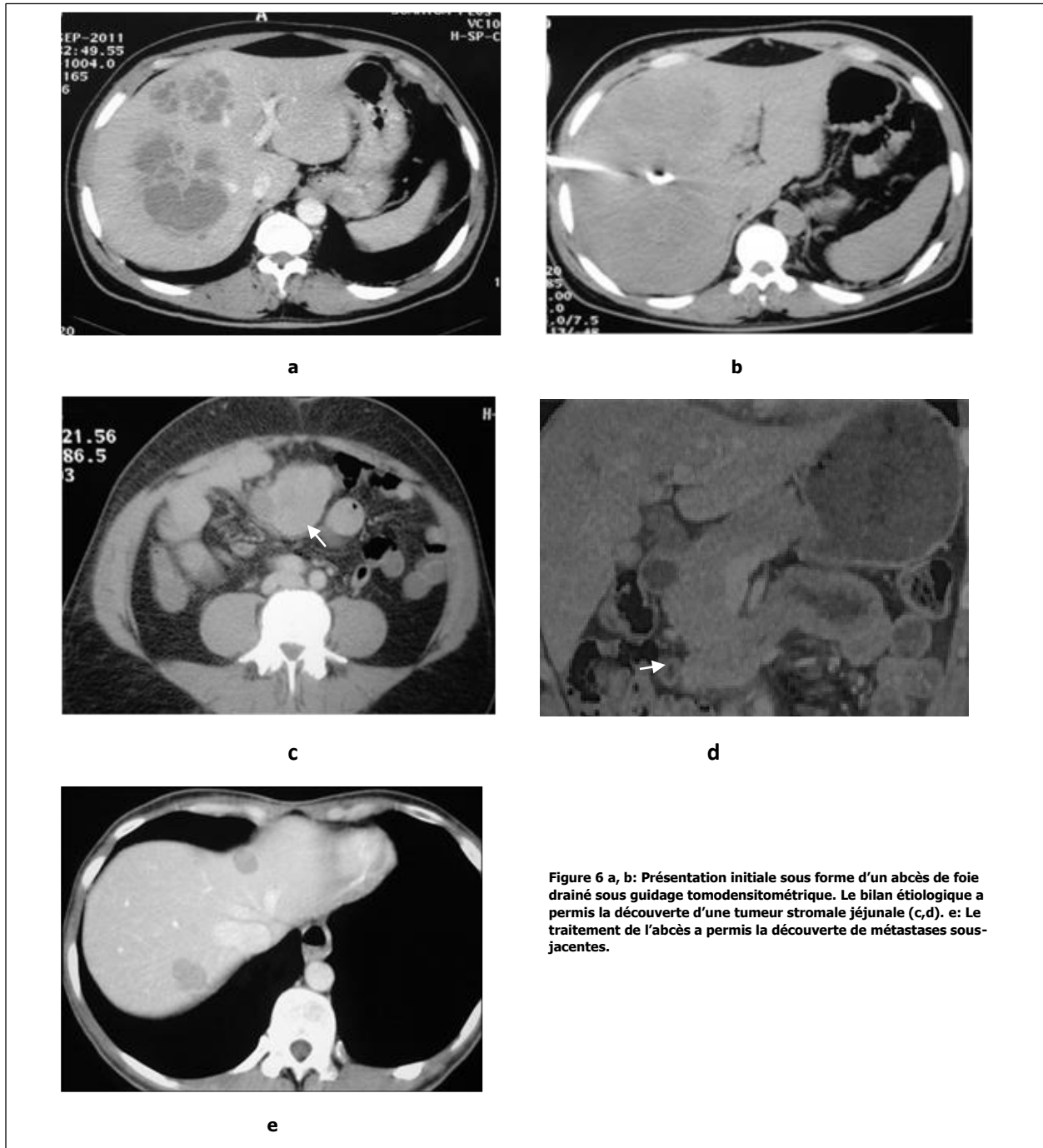
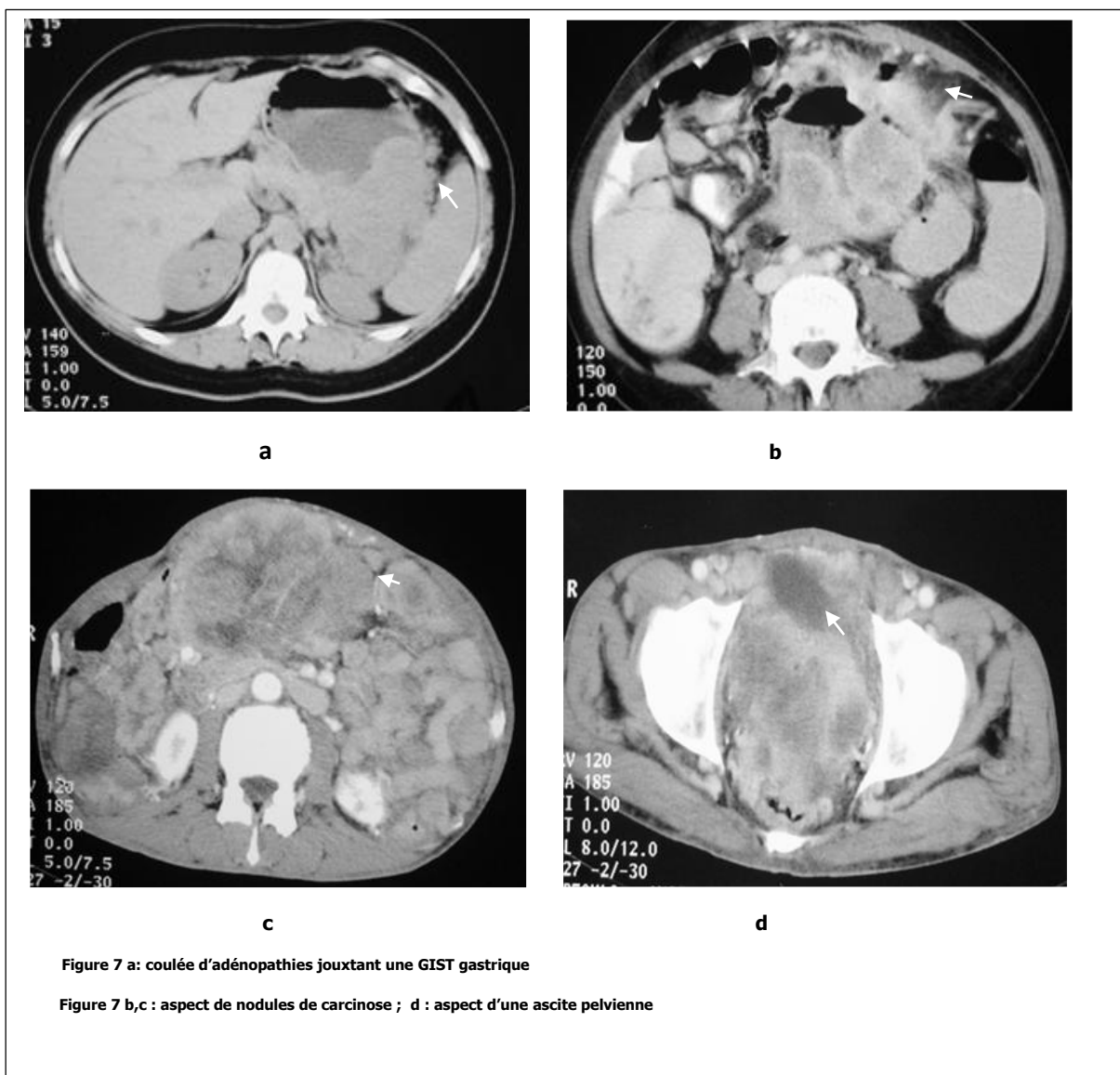

Figure 6 a, b: Présentation initiale sous forme d'un abcès de foie drainé sous guidage tomодensitométrique. Le bilan étiologique a permis la découverte d'une tumeur stromale jéjunale (c,d). e: Le traitement de l'abcès a permis la découverte de métastases sous-jacentes.

L'imagerie en coupes des tumeurs stromales gastro-intestinales

Une vraie atteinte ganglionnaire est exceptionnelle en cas de GIST; mais la constatation d'adénomégalie péritumorale n'est pas rare (figure 7). Une atteinte péritonéale n'est pas rare au cours de l'évolution d'une GIST. La carcinose se manifeste par des nodules à contours nets et de petite taille, souvent homogènes plus ou moins associés à une ascite d'abondance variable. Ces constatations sont étudiées sur la phase mésentéricoportale de l'examen tomодensitométrique (figure 8) [13].

Les métastases pulmonaires et osseuses sont exceptionnelles et souvent décrites sous formes de rechute métastatique des patients sous inhibiteurs de la tyrosine kinase [14].



La TDM dans la surveillance des GIST traitées:

La surveillance des patients ayant bénéficié d'une exérèse complète doit être périodique et régulière. Le rythme et la durée des contrôles dépendent des facteurs histopronostiques fournis par l'étude anatomopathologique. Une TDM reste nécessaire pour l'évaluation postopératoire même pour les tumeurs à risque très faible. Il sera répété tous les trois mois dans les autres cas [15].

La TDM avec injection PDC est actuellement l'imagerie la plus communément utilisée dans l'évaluation de la réponse des patients mis sous traitement néoadjuvant. Classiquement, la réponse tumorale au traitement médical était évaluée sur la diminution de la taille tumorale (response evaluation criteria in solid tumors RECIST) [16]. Toutefois, certaines réponses tumorales aux traitements associent une augmentation de la taille tumorale avec une diminution de sa densité. Ceci témoigne généralement de remaniements myxoides ou hyalins de la tumeur ou d'une nécrose intratumorale et non d'une progression tumorale. Les critères d'évaluation tomодensitométriques de Choi définissent mieux le contrôle de la maladie sous ITK [17]. La diminution de la taille (mesure unidimensionnelle) > 10% plus ou moins associée à la diminution de la densité après injection (mesurée en unités Hounsfield) d'au moins 15% permettent de différencier les bons des mauvais répondeurs avec une sensibilité de 97% et une spécificité de 100%. De plus, ces critères sont corrélés avec le temps de progression, contrairement aux critères RECIST.

La progression tumorale en cas de maladie métastatique traitée par ITK peut être soit localisée (porter sur une ou deux métastases, apparition d'un nodule dans la masse nécrotique), soit être diffuse. La progression est focale dans 50% des cas. Les modifications de la densité lésionnelle précèdent de 6 mois en moyenne l'augmentation de taille des masses tumorales [18-20]. La kystisation des métastases hépatiques sous ITK est très fréquentes (figure 8).

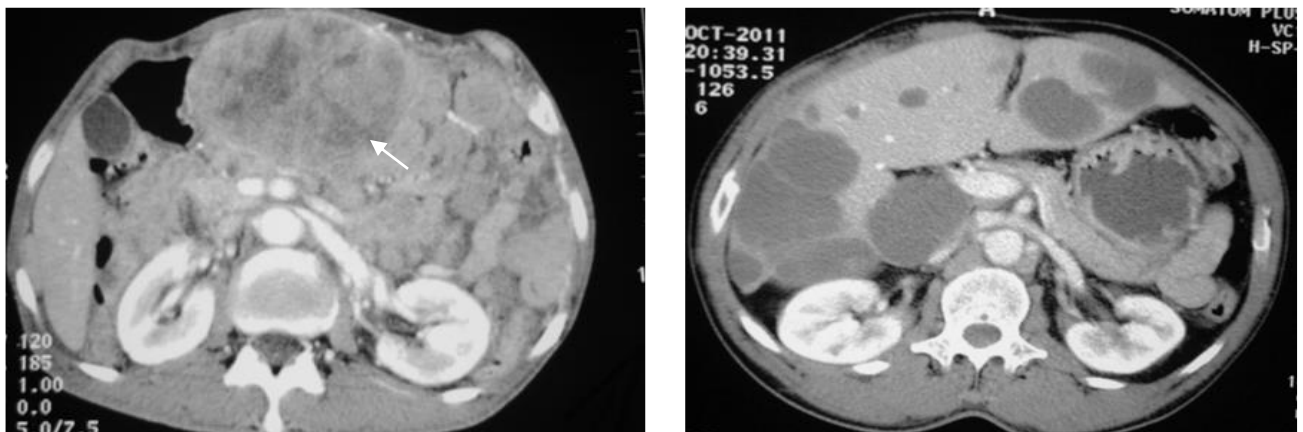


Figure 8 a: récurrence locorégionale d'une GIST gastrique reséquée. b: aspect kystique des métastases hépatiques

Ce qui reste à la TDM dans la prise en charge des GIST:

Plusieurs examens radiologiques sont disponibles dans le diagnostic et le suivi des GIST.

Le transit oeso-gastro-duodenal (TOGD) ne fournit que des éléments indirects. Une grosse GIST peut refouler les structures de voisinage et créer un vide radiologique détectable sur le transit du grêle. Ces modalités d'imagerie ne gardent plus de place dans le diagnostic positif [21].

L'échographie abdominale permet de visualiser la tumeur, de préciser sa taille, ses rapports avec les organes de voisinage ainsi que l'existence ou non de métastase à distance. Cependant elle parvient rarement à rattacher la lésion à la paroi digestive et elle rapidement complétée par une tomodensitométrie. L'échographie de contraste qui apporte des informations fonctionnelles pourrait également avoir un rôle important dans l'évaluation de la réponse thérapeutique mais sa place n'est pas encore bien établie [22].

L'intérêt du scanner est indiscutable aussi bien dans la détection des tumeurs primi

tives que dans l'étude du bilan d'extension. Pour certaines localisations notamment les GIST rectales une IRM pelvienne est toujours indiquée afin de préciser l'extension locale et régionale. L'avènement des techniques fonctionnelles a accordé à cet examen une meilleure sensibilité dans l'étude des petites tumeurs et des métastases hépatiques. L'IRM corps entier est actuellement proposée par certains auteurs comme le meilleur examen des tumeurs et de leur extension à distance [23-25].

Bien qu'elle permette aussi l'étude du corps entier, la TEP-FDG pourrait être légèrement inférieure à la TDM pour évaluer l'extension des GIST avant le traitement. En effet, la rareté des lésions extra-abdominales, l'activité de fixation physiologique du tube digestif et dans certaines lésions bénignes font que la spécificité et la sensibilité de la TEP-FDG ne dépassent que rarement les 90% dans l'étude initiale des GIST. Ainsi, la TDM incluant une hélice thoracique et une étude abdominopelvienne avec 3 temps d'acquisition sur le foie, est l'examen de choix dans le bilan initial. En cas de disponibilité TEP-FDG est recommandée en préthérapeutique pour servir de référence dans le suivi [26].

La TEP-FDG semble en revanche supérieure à la TDM pour évaluer précocement l'efficacité des ITK car elle permet une étude du nombre, de la taille des lésions ainsi que de leur activité métabolique. La TEP-FDG peut apporter des résultats fiables dès le huitième jour de traitement alors que la TDM ne peut donner ces informations qu'à partir du deuxième mois. Après résection complète, la surveillance repose sur l'examen TDM, qui sera répété avec une fréquence plus ou moins élevée selon les caractéristiques histologiques de la tumeur. La TEP-FDG n'est pas supérieure à l'IRM fonctionnelle dans la caractérisation des tumeurs primitives et des métastases hépatiques [25,26].

En cas de tumeur métastatique ou non résécable de manière curative, la TDM et la TEP-FDG peuvent être utilisées puisque, dès le deuxième mois de traitement, les résultats des deux techniques semblent être équivalents si l'on tient compte des variations de densité et de discrètes modifications de la taille sur la TDM. La progression sera retenue sur l'apparition d'un épaississement pariétal du kyste; d'un nodule ou même sur un changement de la cinétique de prise de contraste lequel est mieux étudié à l'IRM dynamique. Une surveillance par TEP-FDG est évidemment inutile si les lésions sont hypofixantes avant traitement [27].

En pratique clinique, la TDM, moins coûteuse et plus accessible que la TEP-FDG est la plus utilisée. Cependant, la TEP-FDG est nécessaire dans deux cas particuliers. D'abord pour confirmer l'absence d'activité au sein d'une lésion ayant augmenté de volume en TDM en raison d'une hémorragie, d'un œdème ou d'

L'imagerie en coupes des tumeurs stromales gastro-intestinales

nécrose et ensuite, en cas de discordance entre la clinique et les résultats de la TDM. Dans tous les cas, la surveillance devra être effectuée avec la modalité d'imagerie utilisée avant le traitement. Les autres modalités pourront y être associées pour éclairer des situations équivoques [27,28].

Plusieurs séries confirment la faisabilité d'examens hybrides combinant la TDM ou IRM et la TEP en un seul examen sans perte de qualité. Mais ces techniques peuvent aller bien au-delà et servir à de nombreuses nouvelles applications en oncologie, toutefois l'accessibilité reste limitée [29].

Conclusions:

Les tumeurs stromales gastro-intestinales sont les tumeurs conjonctives les plus fréquentes du tube digestif. La tomodensitométrie reste l'examen d'imagerie de référence dans le diagnostic et le bilan d'extension malgré l'avènement de plusieurs alternatives. La prise en charge de ces tumeurs semble être transformée après l'avènement des inhibiteurs de la tyrosine kinase. Ceci ne dispense pas d'une surveillance étroite des patients opérés.

L'imagerie en coupe constitue une modalité indispensable dans l'évaluation de la réponse thérapeutique, la surveillance et la détection de récurrence.

Conflit d'intérêt: aucun

References:

- [1] Tirumani SH, Jagannathan JP, Krajewski KM, Shinagare AB, Jacene H, Ramaiya NH. Imatinib and beyond in gastrointestinal stromal tumours: a radiologist's perspective. *AJR* 2013; 201: 801-10.
- [2] Sekkate S, Kairouani M, Abahssain H, Serji B, Boutayeb S, Mrabti H, et al. Gastrointestinal stromal tumors. *Presse Med* 2012; 41:917-26.
- [3] Sharp RM, Ansel HJ, Keel SB. Best cases from the AFIP: gastrointestinal stromal tumor. *Radio Graphics* 2001; 21:1557-60.
- [4] Soreide K, Sandvik OM, Soreide JA, Giljaca V, Jureckova A, Bulusu VR. Global epidemiology of gastrointestinal stromal tumours (GIST): A systematic review of population-based cohort studies. *Cancer Epidemiol.* 2015; 40:39-46.
- [5] Lau S, Tama KF, Kama CK, Luia CY, Lam HS. Imaging of gastrointestinal stromal tumor (GIST). *Clinical Radiology* 2004; 59:487-98.
- [6] Bensimhon D, Soyer P, Boudiaf M, Fargeaudou Y, Nemeth J, Pocard M, et al. Imaging of gastrointestinal stromal tumors. *J Radiol* 2009; 90:469-80.
- [7] Werewka-Maczuga A, Osiński T, Chrzan R, Buczek M, Andrzej Urbanik A. Characteristics of computed tomography imaging of gastrointestinal stromal tumor (GIST) and related diagnostic problems. *Pol J Radiol* 2011; 76: 38-48.
- [8] Okano H1, Tochio T, Suga D, Kumazawa H, Isono Y, Tanaka H, et al. A case of a stomach gastrointestinal stromal tumor with extremely predominant cystic formation. *Clin J Gastroenterol* 2015; 8:197-201.
- [9] Chi-Ming L, Hsin-Chi C, Ting-Kai L, Ya-Yen C. Gastrointestinal stromal tumor: computed tomographic features. *WJ Gastroenterol* 2004; 10:2417-18.
- [10] Abdel-Monem S, Enaba M, Hassan T, Attya M. Multislice CT imaging of gastrointestinal stromal tumors (GISTs). *The Egyptian Journal of Radiology and Nuclear Medicine* 2011; 42: 1-7.
- [11] Hama Y, Okizuka H, Odajima K, Hayakawa M, Kusano S. Gastrointestinal stromal tumor of the rectum. *Eur Radiol* 2001; 11:216-9.
- [12] Afifi A, Eid M. Gastrointestinal stromal tumors (GISTs): Diagnostic value of multi-detector computed tomography. *The Egyptian Journal of Radiology and Nuclear Medicine* 2012; 43:139-46.
- [13] Burkill GJ, Badran M, Al-Muderis O, Meirion Thomas J, Judson IR, Fisher C, et al. Malignant gastrointestinal stromal tumor: distribution, imaging features, and pattern of metastatic spread. *Radiology* 2003; 226:527-532.
- [14] Aktan M, Koc M, Yavuz BB, Kanyilmaz G. Two cases of gastrointestinal stromal tumor of the small intestine with liver and bone metastasis. *Ann Transl Med* 2015; 3:259.
- [15] Warakaulle DR, Gleeson F. Clinical observations: MDCT appearance of gastrointestinal stromal tumors after therapy with imatinib mesylate. *Eur Radiol* 2006; 186:510-5.
- [16] Padhani AR, Ollivier L. The RECIST criteria: implications for diagnostic radiologists. *Br J Radiol* 2001; 74:983-6.
- [17] Choi H, Charnsangavej C, Faria SC, Macapinlac HA, Burgess MA, Patel SR, et al. Correlation of computed tomography and positron emission tomography in patients with metastatic gastrointestinal stromal tumor treated at a single institution with imatinib mesylate: proposal of new computed tomography response criteria. *J Clin Oncol* 2007; 25:1753-9.
- [18] Mastoraki A, Toliaki E, Chrisovergi E, Mastoraki S, Papanikolaou IS, Danias N, et al. Metastatic Liver Disease Associated with Gastrointestinal Stromal Tumors: Controversies in Diagnostic and Therapeutic Approach. *Gastrointest Cancer* 2015; 46:237-42.
- [19] Cheng JM, Tirumani SH, Shinagare AB, Jagannathan JP, Hornick JL, Raut CP, et al. MDCT of primary, locally recurrent, and metastatic duodenal gastrointestinal stromal tumours (GISTs): a single institution study of 25 patients with review of literature. *Clin Radiol* 2014; 69:137-44.
- [20] Rutkowski P, Nowecki ZI, Michej W, Debiec-Rychter M, Woźniak A, Limon J, et al. Risk criteria and prognostic factors for predicting recurrences after resection of primary gastrointestinal stromal tumor. *Ann Surg Oncol* 2007; 14:2018-27.
- [21] Levy AD, Remotti HE, Thompson WM, Sobin LH, Miettinen M. From the archives of the AFIP gastrointestinal stromal tumors: radiologic features with pathologic correlation. *Radiographics* 2003; 23(2):283-304.

L'imagerie en coupes des tumeurs stromales gastro-intestinales

[22] Brindle K. New approaches for imaging tumour responses to treatment. *Nat Rev Cancer* 2008; 8:94-107.

[23] Zhongheng H, Fajin Lv, Zahaofei C, Mingxia Q. Value of multi-slice spiral CT in diagnosis of malignant gastrointestinal stromal tumors. *Chin Ger J Clin Oncol* 2009; 8:443-6.

[24] Sandrasegaran K, Rajesh A, Rushing DA, Rydberg J, Akisik FM, Henley JD. Gastrointestinal stromal tumors: CT and MRI findings. *Eur Radiol* 2005; 15:1407-14.

[25] Bensimhon D, Soyer P, Brouland J-P, Boudiaf M. Gastrointestinal stromal tumors: Role of computed tomography before and after treatment. *Gastroenterol clin biol* 2008; 32: 91-97.

[26] Holdsworth CH, Badawi RD, Manola JB, Kijewski MF, Israel DA, Demetri GD, et al. CT and PET: early prognostic indicators of response to imatinib mesylate in patients with gastrointestinal stromal tumor. *AJR Am J Roentgenol* 2007; 189:324-30.

[27] Choi H, Charnsangavej C, De Castro Faria S, Tamm EP, Benjamin RS, Johnson MM, et al. CT evaluation of the response of gastrointestinal stromal tumors after Imatinib Mesylate treatment: a quantitative analysis correlated with FDG PET findings. *AJR Am J Roentgenol* 2004; 183:1619-28.

[28] Winant AJ, Gollub MJ, Shia J, Antonescu C, Bains MS, Levine MS. Imaging and clinicopathologic features of esophageal gastrointestinal stromal tumors. *AJR Am J Roentgenol* 2014; 203:306-14.

[29] Wong CS, Gong N, Chu YC, Anthony MP, Chan Q, Lee HF, et al. Correlation of measurements from diffusion weighted MR imaging and FDG PET/CT in GIST patients: ADC versus SUV. *Eur J Radiol* 2012; 81:2122-26.